

歯科衛生士

THE JOURNAL OF DENTAL HYGIENIST

チャレンジ！
エックス線写真から
どこまでイメージできますか？

酒井 美佳*¹・石川 知弘*²

石川歯科/^{*1} 歯科衛生士、^{*2} 歯科医師

Volume 34 No. 4 2010年 4月 10日発行

Volume 34 No. 5 2010年 5月 10日発行

Volume 34 No. 6 2010年 6月 10日発行

Volume 34 No. 7 2010年 7月 10日発行

チャレンジ!

エックス線写真から

どこまでイメージできますか?

第1回

立体を平面にして見ていることを理解しよう

酒井 美佳*¹・石川 知弘*² / 石川 歯科 *¹ 歯科衛生士、*² 歯科医師

歯科の2大疾患であるう蝕と歯周病は、どちらも細菌の関与によって硬組織が失われます。そして生ずる欠損は、直接病態を視認できないことが少なくありません。正確な病態を把握するためには、エックス線写真診査、中でも硬組織の変化を鮮明に映し出すデンタルエックス線写真による診査が非常に重要です。

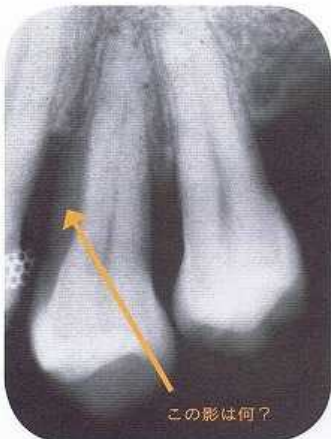しかし複雑な形状を示す歯根、う蝕による脱灰性の病変、歯周病による歯槽骨の欠損などの三次元形態を、エックス線写真という二次元の像に投影しているということから生じる問題が

あります。得られた写真から病態を正しく読影するために、知識と経験が必要です。本シリーズでは、毎日の臨床においてデンタルエックス線写真からより多くの情報が得られるように必要な知識や事柄の一部を、症例を通し解説していきたいと思います。

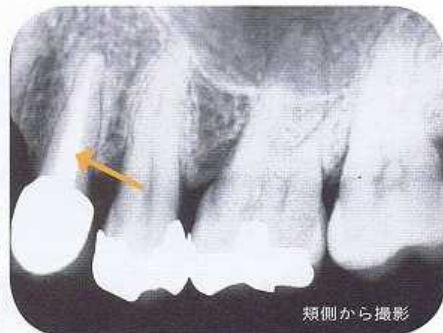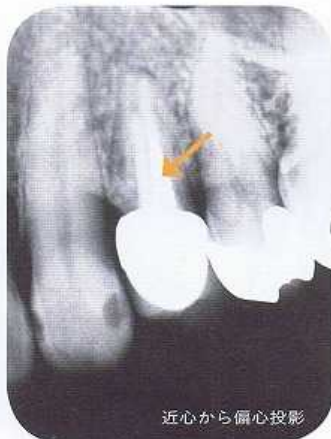
なお、1ページ目の写真から読み取れることを一度考えていただき、次ページからの解説で確認・復習ができるようになっています。

あなたはこの写真をどうとらえますか?

1 | 4 近心はなぜ
黒く見える?



2 | 4 根管内のスクリューポストは
舌側・頬側 どちらに入っている?



第6回
日本国際
歯科大会演者
10月9・10日
9日午前:Jホール
10日午後:Aホール

チャレンジ!

エックス線写真から

どこまでイメージできますか?

第4回
(最終回)

治療過程により表れるエックス線写真像の変化を見よう

酒井 美佳*¹・石川 知弘*² / 石川歯科 *¹歯科衛生士、*²歯科医師

う蝕と歯周病の診断と正確な病態の把握には、硬組織の変化を鮮明に映し出すデンタルエックス線写真での診査が重要です。しかし多様な歯根、う蝕による脱灰性の病変、歯周病による歯槽骨の欠損等の複雑な三次元形態を、エックス線写真の二次元の像へ投影することで生じる問題があります。

本シリーズでは、毎日の臨床においてデンタルエックス線写真からより多くの情報が得られるような必要な知識や事柄を、症例を通し解説していきます。なお、1ページ目の写真から読み取れることを一度考えていただき、次ページからの解説で確認・復習ができるようになっています。

あなたはこの写真をどうとらえますか?

初診時(A)とメンテナンス移行時(B)との違いは何でしょうか?
またメンテナンス移行時に至るまでにどのような過程をたどったのでしょうか。

